



**РГП на ПХВ «Республиканский центр развития здравоохранения»
Министерства здравоохранения Республики Казахстан**

Центр экономики и оценки технологий здравоохранения

Отдел оценки технологий здравоохранения	<i>Номер экспертизы и дата</i>	<i>Страница</i>
	№350 от 30.09.2020	1 из 32

Отчет оценки медицинской технологии

1. Название отчета	Чрескожная портальная эндоскопическая нуклеотомия
2. Авторы (должность, специальность, научное звание)	Кусманова Арманай Жомартовна, магистр общественного здравоохранения, главный специалист отдела оценки технологий здравоохранения Центра экономики и оценки технологий здравоохранения РГП на ПХВ «Республиканский центр развития здравоохранения»
3. Заявитель	АО «Национальный центр нейрохирургии»
4. Заявление по конфликту интересов	Конфликт интересов у авторов отчета отсутствует
5. Заявленные показания	M48.0 Спинальный стеноз M51.0 Поражения межпозвоночных дисков других отделов (в т.ч. поясничного) с миелопатией M51.1 Поражения межпозвоночных дисков других отделов (в т.ч. поясничного) с радикулопатией M51.3 Другая уточненная дегенерация межпозвоночного диска M51.8 Другое уточненное поражение межпозвоночного диска M51.9 Поражение межпозвоночного диска неуточненные
6. Альтернативные методы /Компараторы, применяемые в РК/	Другой деструкции межпозвоночного диска (лазерная вапоризация) Иссечение грыжи межпозвоночного диска Иссечение межпозвоночного диска Иссечение или деструкция межпозвоночного диска, неуточненная Микрохирургическое удаление грыжи дисков (нет в Приказе) Открытый метод хирургического удаления грыжи (нет в Приказе) Открытый метод хирургического удаления межпозвоночного диска (нет в Приказе)



**РГП на ПХВ «Республиканский центр развития здравоохранения»
Министерства здравоохранения Республики Казахстан**

Центр экономики и оценки технологий здравоохранения

Отдел оценки технологий здравоохранения

Номер экспертизы и дата

Страница

№350 от 30.09.2020

2 из 32

Отчет оценки медицинской технологии

Краткая информация о технологии (структурированная)

Перкутанная (чрезкожная) эндоскопическая нуклеотомия – один из разделов малоинвазивной микрохирургии позвоночного столба, который на сегодняшний день считается самым щадящим. Цель операции- удаление части пульпозного ядра для снижения давления внутри диска. Операция выполняется с помощью специализированных эндоскопов для позвоночника, с помощью которого определяется размер межпозвоночной грыжи, подлежащей удалению, и передается изображение на экран видеомонитора. Таким образом, хирург видит оперируемую область, без необходимости открытого разреза.

Резюме (результат экспертизы)

Термин «нуклеотомия» не применяется широко в зарубежных публикациях. Более распространенным является использование понятия - чрезкожная эндоскопическая поясничная дискэктомия или PELD. Анализ клинической эффективности показал, что статистически значимых различий в клинической эффективности, по частоте повторных вмешательств и осложнений PELD в сравнении с микрохирургическим вмешательством (MD) выявлено не было. Однако PELD ассоциировалась с более коротким пребыванием в стационаре, поскольку кровопотери и размеры ран были меньше, чем при MD. В среднем процент рецидивов при нуклеотомии составляет 3,6%, который обычно возникает в течение первых 6 месяцев после операции. Исследований с высоким уровнем доказательности, сравнивающих лазерную вапоризацию (PLDD) и PELD найдено не было. Медианная выживаемость пациентов, перенесших PELD составляет 66,0 месяцев и PLDD 17 месяцев ($P < 0,0001$). В целом PLDD может дать благоприятные результаты в краткосрочной перспективе, но эффект от лечения ухудшается намного быстрее. Согласно материалам заявки, полная стоимость одного пролеченного случая терапией PELD составит – 1 752 165,62 тг. Внедрение PELD требует дополнительных расходов в размере 10 831 887 862,84тг на 6 182 случаев.

Список аббревиатур и сокращений


APLD- автоматическая перкутанная дискэктомия

CN- хемонуклеолиз

ED- эндоскопическая дискэктомия

IELD- интерламинарная эндоскопическая дискэктомия поясницы

MD- mean difference

	РГП на ПХВ «Республиканский центр развития здравоохранения» Министерства здравоохранения Республики Казахстан	
	Центр экономики и оценки технологий здравоохранения	
Отдел оценки технологий здравоохранения	<i>Номер экспертизы и дата</i>	<i>Страница</i>
	№350 от 30.09.2020	3 из 32
Отчет оценки медицинской технологии		

MD- микрохирургическое вмешательство
 MED- микроэндоскопическая дискэктомия
 MIS- минимально инвазивные процедуры
 OD- открытая дискэктомия
 ODI- индекс инвалидности Освестри
 PELD- чрескожная эндоскопическая поясничная дискэктомия
 PLDD- чрескожная лазерная декомпрессия дисков
 SOD- стандартная открытая дискэктомия
 SOMD- стандартная открытая микрохирургическая дискэктомия
 TELD- трансфораминальная эндоскопическая поясничная дискэктомия
 UBED- односторонняя двухпортальная эндоскопическая дискэктомия
 VAS- визуально-аналоговая шкала
 ВОЗ- Всемирная Организация Здравоохранения
 ДДЗП- Дегенеративно-дистрофические заболевания позвоночника
 ДИ- доверительный интервал
 ИМТ- индекс массы тела
 МХ- микрохирургический способ

1. Цель отчёта

Оценка клинической эффективности и безопасности вмешательства, клинической целесообразности включения в списки возмещения.

2. Описание проблемы

2.1. Описание заболевания (причины, факторы риска)

Межпозвоночный диск, располагающийся между телами двух смежных позвонков, состоящий из фиброзного кольца и пульпозного ядра выполняет 3 функции: амортизация, удержание смежных позвонков и обеспечение подвижности тел позвонков. Возрастные изменения в позвоночнике проявляются в первую очередь дегенерацией хрящевой ткани межпозвоночных дисков, вследствие чего происходит апоптоз клеток пульпозного ядра. Это приводит к уменьшению синтеза гликозаминогликанов, потере воды и уменьшению упругих свойств ядра. Механическая перегрузка способствует возникновению внутренних разрывов фиброзного кольца и ущемлению в них фрагментов дегенерированного ядра. При осложненном течении дегенеративной болезни диска происходит полный разрыв фиброзного кольца и выход фрагментов пульпозного ядра за пределы диска. Возникающая в результате компрессия прилегающих нервных структур,



*РГП на ПХВ «Республиканский центр развития здравоохранения»
Министерства здравоохранения Республики Казахстан*

Центр экономики и оценки технологий здравоохранения

Отдел оценки технологий здравоохранения

Номер экспертизы и дата

Страница

№350 от 30.09.2020

4 из 32

Отчет оценки медицинской технологии

чаще всего — нервного корешка, провоцирует корешковый синдром, который приходится лечить как терапевтическими, так и хирургическими методами.¹

Генетические факторы, механические перегрузки, нарушение питания диска вызывают апоптоз клеток пульпозного ядра. Дегенерация диска с последующим вовлечением тел смежных позвонков, межпозвонковых суставов и связочного аппарата могут возникать по целому ряду причин. В настоящее время причинами поражения межпозвонковых дисков считаются: наследственная предрасположенность и воздействие различных патологических факторов, приводящих к утрате межпозвоночными дисками способности к регенерации и нарушению кровоснабжения. К внутренним причинам, предрасполагающим к поражениям межпозвоночных дисков, относятся врожденные аномалии позвоночника, сопутствующие заболевания позвоночника и других органов. К внешним причинам относятся перегрузки, макро- и микротравмы в условиях бытовой, профессиональной и спортивной деятельности.² Процесс изнашивания дисков начинается довольно рано приблизительно к 20 годам. После 60 лет изменения в дисках имеются у 90% населения.³

Среди дегенеративно-дистрофических заболеваний позвоночника различают: остеохондроз, спондилоартроз, спондилез, грыжи межпозвонковых дисков, дегенеративный спондилолистез. Перечисленные заболевания, зачастую, развиваются совместно на фоне общего дегенеративно-дистрофического поражения позвоночника. По мере нарастания дегенеративных изменений возникают стенозы (сужения) позвоночного и корешковых каналов, что приводит к компрессии (сдавлению) невралных структур, располагающихся в этих анатомических образованиях позвоночника.⁴

Поражения межпозвоночных дисков других отделов (в т.ч. поясничного) с радикулопатией

Радикулопатия (радикулопатия, от лат. radícula — корешок) - заболевание периферической нервной системы человека, которое возникает в результате повреждения, воспаления или защемления корешков спинномозговых нервов. Это широко распространенное заболевание, ему подвержено более 10% населения нашей планеты старше 40-50 лет и в последнее десятилетие радикулит помолодел, встречается в молодой возрастной группе от 25 до 35 лет, особенно подвержены люди, занимающиеся

¹ http://www.practica.ru/media/images/products/2015/04/%D1%81%D0%BF%D0%B8%D0%BD%D0%B0%D0%BB%D0%BA%D0%B0_41-51a.pdf

² <https://gkb57.ru/illness/47/>

³ <https://avicenna-klinik.com/ru/zabolevaniya-pozvonochnika/iznos-mezhpozvonochnykh-diskov-degeneracija/>

⁴ <https://clinicsbel.by/lechenie/neiroxirurgiya/degenerativno-distroficheskie-zabolevaniya-pozvonochnika.html>



**РГП на ПХВ «Республиканский центр развития здравоохранения»
Министерства здравоохранения Республики Казахстан**

Центр экономики и оценки технологий здравоохранения

Отдел оценки технологий здравоохранения

Номер экспертизы и дата

Страница

№350 от 30.09.2020

5 из 32

Отчет оценки медицинской технологии

профессиональным спортом, а также те, кто длительное время сидит за компьютером или за рулем автомобиля.⁵

Болезнь формируется на фоне различных негативных факторов, часто встречаются следующие причины появления радикулопатии:

- малоподвижный образ жизни, как результат – слабый мышечный корсет;
- возрастные изменения в позвоночнике;
- наличие обменных, гормональных сбоев в организме пациента;
- течение хронических воспалительных процессов;
- искривление позвоночного столба на фоне неправильной осанки;
- новообразования в позвоночнике или близлежащих тканях;
- аномальное строение позвонков, родовые травмы (часто страдает шейный отдел);
- продолжительные нагрузки динамического и статического характера;
- течение остеопороза, остеохондроза.

Все вышеописанные негативные факторы способствуют началу протекания дегенеративно-дистрофических процессов. В конечном итоге происходит выпячивание диска через самую тонкую часть фиброзного кольца. Вскоре оболочка разрывается полностью, пульпозное ядро выпячивается наружу. Это состояние считается началом протрузии, которая провоцирует межпозвонковую грыжу. В обоих случаях нервные корешки защемляются, формируется радикулопатия.⁶

Спинальный стеноз

Спинальный стеноз – сужение свободного пространства в позвоночном канале, которое приводит к давлению на корешки спинного мозга или спинной мозг.⁷ Локализация дискомфортных ощущений зависит от уровня поражения спинного мозга, который может вовлекать как небольшую часть позвоночника, так и быть на большом протяжении. В 80-90% случаев болезнь развивается в поясничном отделе позвоночника.⁸ При спинальном стенозе (сужении позвоночного канала) расположенные в нем нервные и сосудистые структуры сдавливаются. Это приводит к нарушению функции расположенных в позвоночном канале корешков.⁹ Давление на нижнюю часть спинного мозга или нервных корешков может привести к появлению болей и нарушений

⁵ <https://fnkc-fmba.ru/zabolevaniya/radikulopatiya-poyasnichno-kresttsovogo-otdela-pozvonochnika/>

⁶ http://pudp.ru/neurology_manual_radikulopatia

⁷ <https://www.dikul.net/wiki/spinalnyj-stenoz/>

⁸ <https://www.smclinic.ru/diseases/s/stenoz-pozvonochnogo-kanala/>

⁹ <https://www.meddiagnostica.com.ua/zabolevaniya/spinalnyj-stenoz/>



**РГП на ПХВ «Республиканский центр развития здравоохранения»
Министерства здравоохранения Республики Казахстан**

Центр экономики и оценки технологий здравоохранения

Отдел оценки технологий здравоохранения

Номер экспертизы и дата

Страница

№350 от 30.09.2020

6 из 32

Отчет оценки медицинской технологии

чувствительности в нижних конечностях. При давлении на более высокие отделы спинного мозга (в области шеи) симптоматика может быть как в нижних конечностях, так и в верхних.¹⁰

Спинальный стеноз может быть врожденным и приобретенным. В первом случае причиной патологии являются аномалии развития позвоночника. Врожденное сужение позвоночного канала поначалу протекает бессимптомно. Со временем сужение, как правило, усиливается за счет сопутствующих протрузий или грыж межпозвоночных дисков, разрастания (гипертрофии) тканей позвоночника, которые выстилают позвоночный канал изнутри.¹¹ В большинстве случаев (до 80%) болезнь носит приобретенный (вторичный) характер. Патология развивается на фоне дегенеративных процессов в позвоночнике, которые могут быть вызваны различными причинами. В зависимости от этиологии вторичный стеноз позвоночного канала бывает:

- посттравматическим;
- послеоперационным;
- следствием инфекционного процесса;
- результатом других дегенеративных заболеваний позвоночника (спондилез, фасеточные суставы, сколиоз, лордоз).¹²

Наиболее часто спинальный стеноз встречается в возрасте старше 50 лет, одинаково часто у мужчин и женщин. Однако стеноз может развиваться и в более молодом возрасте при наличии врожденной узости спинномозгового канала или наличием травм позвоночника.¹³

Наиболее распространенные причины патологии:

- врожденные аномалии развития позвоночника;
- травматические повреждения спинномозгового канала, в том числе и операции;
- инфекции с поражением центральной и периферической нервной системы;
- разрастание остеофитов (костных отростков) на фоне остеоартроза;
- сколиоз, лордоз;
- болезнь Бехтерева;
- формирование фасеточных суставов;
- гипертрофия связок позвоночного столба;
- патология межпозвоночных дисков;
- спондилолиз и/или спондилолистез.

¹⁰ <https://www.dikul.net/wiki/spinalnyj-stenoz/>

¹¹ <https://www.meddiagnostica.com.ua/zabolevaniya/spinalnyj-stenoz/>

¹² <https://www.smclinic.ru/diseases/s/stenoz-pozvonochnogo-kanala/>

¹³ <https://www.dikul.net/wiki/spinalnyj-stenoz/>



**РГП на ПХВ «Республиканский центр развития здравоохранения»
Министерства здравоохранения Республики Казахстан**

Центр экономики и оценки технологий здравоохранения

Отдел оценки технологий здравоохранения	Номер экспертизы и дата	Страница
	№350 от 30.09.2020	7 из 32

Отчет оценки медицинской технологии

Стеноз межпозвоночного канала – заболевание, которое развивается постепенно. В 90% случаев патология является следствием другой болезни. Однако существуют факторы, которые повышают риск развития данной проблемы:

- ожирение;
- травмы позвоночника;
- тяжелая физическая нагрузка (штангисты, грузчики);
- метаболические расстройства (сахарный диабет);
- менопауза у женщин.¹⁴

Поражения межпозвоночных дисков других отделов (в т.ч. поясничного) с миелопатией

Миелопатия является собирательным термином, обозначающим любое повреждение спинного мозга, имеющее различный генез. Например, миелопатия может быть канцероматозная (связана с дегенерацией спинного мозга, связанная с раковым процессом) компрессионная (вследствие давления на спинной мозг гематомы или тканей), радиационная миелопатия (происходит разрушение спинного мозга от воздействия ионизирующего излучения – к примеру, при лучевой терапии). Когда причиной повреждения спинного мозга являются заболевания, то миелопатия носит название этого заболевания – например диабетическая миелопатия.¹⁵

В отличие от условий, которые вызывают давление на отдельные нервные корни, этот тип повреждения может привести к потере функции нерва в любом месте спинного мозга ниже поврежденной области. Эффекты миелопатии могут варьироваться от легкой до тяжелой и могут ухудшаться с течением времени.¹⁶

Компрессия в поясничном отделе проявляется появлением болей в мышцах ягодиц, бедра, голени и изменением чувствительности в этих же зонах. По мере усиления сдавления возникает слабость в мышцах, снижение их тонуса и их атрофия. С течением времени появляется вялый периферический парез в одной или обеих ногах.¹⁷

Причины развития миелопатии редко локализируются в самом спинном мозге. Самыми частыми причинами развития данного состояния являются заболевания и травмы позвоночника:

- остеохондроз, остеопороз, остеомиелит, спондилоартроз, спондилолистез, спондилез

¹⁴ <https://www.smclinic.ru/diseases/s/stenoz-pozvonochного-kanala/>

¹⁵ <https://www.dikul.net/wiki/mielopatija/>

¹⁶ <https://spinedoctoriami.com/ru/multilevel-complex-front-and-back-spinal-fusion-for-deformity/spinesurgeonmiamivideotestimonial35/>

¹⁷ <https://med.obozrevatel.com/bolezni/kompressionnaya-mielopativa.htm>



**РГП на ПХВ «Республиканский центр развития здравоохранения»
Министерства здравоохранения Республики Казахстан**

Центр экономики и оценки технологий здравоохранения

Отдел оценки технологий здравоохранения

Номер экспертизы и дата

Страница

№350 от 30.09.2020

8 из 32

Отчет оценки медицинской технологии

- травмы позвоночника и спинномозговые травмы (межпозвоночные грыжи, ушибы, компрессионный перелом, вывихи и подвывихи позвонков, гематомиелия)
- аномалии развития позвоночника;
- туберкулез позвоночника;
- опухоли в области;

Другими причинами миелопатии являются:

- сосудистые заболевания (атеросклероз и тромбоз спинальных сосудов);
- нарушения обменных процессов (сахарный диабет, диспротеинемия);
- демиелинизация (разрушение оболочек нервов) вследствие рассеянного склероза либо наследственных заболеваний;
- радиоактивное облучение;
- интоксикация организма;
- как следствие спинальной пункции.¹⁸

2.2. Эпидемиологические данные (заболеваемость, распространённость и т.д.)

Согласно исследованию Ravindra et al. (2018), проведенному в 2018 году ежегодно у 266 миллиона человек (3,63%) во всем мире диагностируют дегенеративные заболевания поясничных отдела позвоночника. Самая высокая заболеваемость была в Европе (5,7%; 5668 на 100 000), а самая низкая предполагаемая заболеваемость была в Африке (2,4%). В целом в странах с низким и средним уровнем дохода отмечено почти в 4 раза больше случаев дегенеративных заболеваний позвоночника и болей в спине, чем в странах с высоким уровнем дохода. Поскольку дегенеративные заболевания позвоночника является широким термином в контексте болей в пояснице, авторы данного исследования решили выбрать спондилолистез, дегенерацию дисков и стеноз позвоночника, как подкатегории для дальнейшего определения типов патологии. Было установлено, что ежегодно во всем мире 39 миллионам человек (0,53%) ставится диагноз спондилолистез, причем самый высокий показатель был установлен в Европе (0,83%), а самый низкий - в Африке (0,36%). Общий уровень заболеваемости спондилолистезом во всем мире - 0,20%. Ежегодно во всем мире почти 400 млн. человек диагностируются с патологической дегенерацией дисков (5,5%); по оценкам, самая высокая заболеваемость была зарегистрирована также в Европе (8,6%), а самая низкая - в Африке (3,7%). Дегенерации дисков в странах с низким и средним уровнем дохода почти в 3,5 раза выше, чем в странах с высоким уровнем

¹⁸<https://aksimed.ua/mielopatiya-simptomyi-prichinyi-prognoz>



**РГП на ПХВ «Республиканский центр развития здравоохранения»
Министерства здравоохранения Республики Казахстан**

Центр экономики и оценки технологий здравоохранения

Отдел оценки технологий здравоохранения

Номер экспертизы и дата

Страница

№350 от 30.09.2020

9 из 32

Отчет оценки медицинской технологии

дохода. В общей сложности у 102 млн. человек (1,4%) ежегодно диагностируют спинальный стеноз во всем мире. Самая высокая оценочная заболеваемость была зафиксирована в Европе (2,2%), а самая низкая - в Африке (0,94%). Стоит отметить, что в большинстве случаев поясничные дегенеративные заболевания протекают бессимптомно, и поэтому статистика, полученная в ходе данного исследования, могут быть иными. Вдобавок более низкая заболеваемость в Африке, вероятно, частично объясняется низким качеством данных и меньшим доступом к вариантам диагностики и лечения.¹⁹

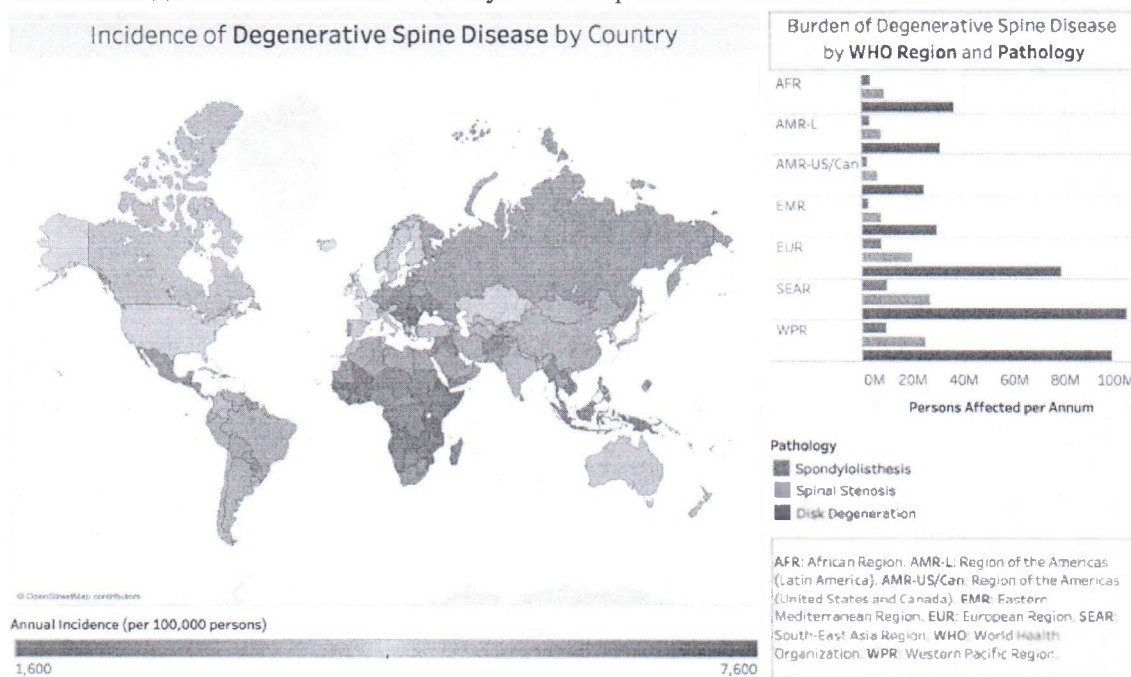


Рисунок 1. Уровень заболеваемости дегенеративными болезнями позвоночника/болями в спине в странах, признанных Всемирным банком и Всемирной организацией здравоохранения.

Что касается грыж межпозвонкового диска, заболеваемость грыжей составляет около 5-20 случаев на 1000 взрослых в год и наиболее часто встречается у людей в третьем-пятом десятилетии жизни, при соотношении мужчин и женщин 2:1. Оценочная распространенность симптоматической грыжи в поясничном отделе позвоночника составляет около 1-3%. Распространенность наиболее значима среди 30-50-летних. Вероятность возникновения грыжи у пациента в возрасте 25-55 лет составляет около 95

¹⁹[https://www.ncbi.nlm.nih.gov/pmc/articles/PMC6293435/#:~:text=This%20data%20indicates%20that%20nearly,lowest%20in%20Africa%20\(3.7%25\).](https://www.ncbi.nlm.nih.gov/pmc/articles/PMC6293435/#:~:text=This%20data%20indicates%20that%20nearly,lowest%20in%20Africa%20(3.7%25).)



**РГП на ПХВ «Республиканский центр развития здравоохранения»
Министерства здравоохранения Республики Казахстан**

Центр экономики и оценки технологий здравоохранения

Отдел оценки технологий здравоохранения

Номер экспертизы и дата

Страница

№350 от 30.09.2020

10 из 32

Отчет оценки медицинской технологии

процентов на уровне L4-L5 или L5-S1. Болезнь дисков является основной этиологией менее чем у пяти процентов пациентов с болями в спине.^{20 21}

2.3. Современная ситуация в Казахстане (в мире)

Ряд исследований, проводимых за рубежом, показывают, что данная патология имеет положительную тенденцию, поражая чаще всего людей работоспособного возраста. Дегенеративно-дистрофические заболевания позвоночника (ДДЗП) представляют собой значимую проблему здравоохранения, являясь частой причиной временной нетрудоспособности и инвалидности, занимая первое место по этому показателю в группе заболеваний опорно-двигательного аппарата.^{22 23}

Согласно официальным данным «Республиканского центра электронного здравоохранения» Министерства здравоохранения Республики Казахстан, в 2018 году в Казахстане было зарегистрировано всего 115 случаев спинального стеноза (из них зарегистрированы впервые- 8); 2082 случаев поражения межпозвоночных дисков других отделов (в т.ч. поясничного) с миелопатией (из них зарегистрированы впервые- 745); 51 983 случаев поражения межпозвоночных дисков других отделов (в т.ч. поясничного) с радикулопатией (из них зарегистрированы впервые- 12 059); 1366 случаев другой уточненной дегенерации межпозвоночного диска (из них зарегистрированы впервые- 479); 4262 случаев другого уточненного поражения межпозвоночного диска (из них зарегистрированы впервые- 1461); 2016 случаев поражения межпозвоночного диска неуточненные (из них зарегистрированы впервые- 683). Таким образом, в Казахстане в 2018 году официально зарегистрировано 61824 пациента с дегенеративными заболеваниями межпозвоночных дисков.

2.4. Описание технологии (описание, показания, противопоказания, срок эксплуатации, побочные явления, ожидаемый эффект от внедрения)


Р. Kambin (1991) и Н. Mayer и соавторы (1993) сформулировали принцип, который лежит в основе нуклеотомии. При незначительной протрузии межпозвоночных дисков показана декомпрессионная нуклеозектомия, направленная на уменьшение давления в полости диска и устранение диффузного его выпячивания. В случае внутри дискового

²⁰<https://www.ncbi.nlm.nih.gov/books/NBK441822/#:~:text=to%20local%20inflammation,-Epidemiology,1%2D3%20percent%20of%20patients.>

²¹ <https://www.ncbi.nlm.nih.gov/pmc/articles/PMC2907819/>

²² http://rsmu.ru/fileadmin/rsmu/img/about_rsmu/disser/7/d_voronina_dd.pdf

²³https://www.rmj.ru/articles/nevrologiya/Degenerativnodistroficheskie_poragheniya_pozvonochnika_diagnostika_klinika_i_lechenie/#ixzz6SvAknsoz

	РГП на ПХВ «Республиканский центр развития здравоохранения» Министерства здравоохранения Республики Казахстан	
	Центр экономики и оценки технологий здравоохранения	
Отдел оценки технологий здравоохранения	Номер экспертизы и дата	Страница
	№350 от 30.09.2020	11 из 32
Отчет оценки медицинской технологии		

смещения пульпозного ядра с формированием грыжи межпозвонкового диска при эндоскопической нуклеэктомии удаляют выпавшую часть ядра, которая, собственно, и является грыжей межпозвонкового диска.

Манипуляции в ходе эндоскопической портальной нуклеэктомии выполняют в так называемой «треугольной рабочей зоне». По определению Р. Kambin (1991), S. Mirkovic и соавторов (1995), она имеет следующие границы: выходящий из межпозвонкового отверстия корешок образует переднюю латеральную границу этой зоны; медиальной ее границей является твердая мозговая оболочка спинного мозга; высота «треугольной рабочей зоны» — это высота межпозвонкового промежутка. Эта зона свободна от нервно-сосудистых структур, поэтому, когда инструменты устанавливают напротив поверхности фиброзного кольца, вероятность повреждения корешка минимальна. В среднем размеры треугольной рабочей зоны равна 10×10×12 мм.^{24 25}

Инструментальное обеспечение. Р. Kambin (1997), J. Chiu (1999), D. Ditsworth (1999) и другие авторы убедительно показали, что оптимальным набором инструментов для проведения эндоскопической портальной нуклеэктомии являются: жесткие эндоскопы (0° и 70° с тубусами), эндоскопический инструментарий [пункционные иглы, система дилататоров, порты, кусачки, трафаны, эндоскопические ложки и др.], эндоскопическая аппаратура (видеокамера, аспиратор-ирригатор, источник освещения, монитор, видеоманитофон).

Показания к операции. Большинство исследователей, занимающихся разработкой и усовершенствованием эндоскопических портальных вмешательств, в целом едины во мнении в отношении показаний к подобным операциям.

Отбор пациентов проводят по следующим критериям:

1. Клинические проявления грыжи диска поясничного отдела позвоночника: люмбоишиалгический и корешковый болевой синдром, двигательные нарушения (парез IV–III степени), чувствительные расстройства, изменения в рефлекторной сфере.
2. Неэффективность консервативной терапии в течение 6 нед.
3. Данные дополнительных исследований, подтверждающие клинические находки:
 - нейровизуализирующих исследований — миелография, МРТ и компьютерная томография, подтверждающие наличие грыжи межпозвонкового диска без разрыва задней продольной связки, занимающей не более половины передне-заднего размера позвоночного канала.

²⁴ https://link.springer.com/chapter/10.1007/978-3-662-08780-0_19

²⁵ <https://pubmed.ncbi.nlm.nih.gov/8578369/>



**РГП на ПХВ «Республиканский центр развития здравоохранения»
Министерства здравоохранения Республики Казахстан**

Центр экономики и оценки технологий здравоохранения

Отдел оценки технологий здравоохранения

Номер экспертизы и дата

Страница

№350 от 30.09.2020

12 из 32

Отчет оценки медицинской технологии

- нейрофизиологических исследований — электромиография, которая позволяет оценить выраженность дискогенного радикулита и объективизирует корешковую симптоматику.

Однако практическая реализация этих положений далеко неоднозначно трактуется разными исследователями.

По клиническим проявлениям заболевания оперативное лечение с использованием эндоскопической технологии показано в ранних стадиях остеохондроза с негрубыми нарушениями функций корешка, при «чистой» дискогенной радикулопатии, без признаков ишемического поражения конуса и эпиконуса, без признаков нестабильности и других проявлений остеохондроза.

Особое внимание некоторые исследователи уделяют давности заболевания и возрасту пациентов, поскольку с их увеличением увеличивается и выраженность сопутствующей патологии позвоночно-двигательного сегмента (варикоз эпидуральных вен, рубцово-спаечный эпидурит, спондилоартроз, нестабильность двигательного сегмента и др.), что сказывается на результатах лечения.

Не существует строго установленных сроков, на основании которых консервативную терапию, примененную у конкретного пациента, следует трактовать как «неэффективную». В литературе рассматриваются сроки от 3 нед до 6 мес.

Различие в подходах к определению показаний и противопоказаний при проведении эндоскопической портальной нуклеозтомии обусловлено различными техническими возможностями эндоскопических инструментов, производимых различными фирмами-производителями. Портальный доступ дает возможность широко манипулировать инструментами в полости диска: от проведения неселективной нуклеозтомии до прецизионного удаления пульпозного ядра с эвакуацией выпавшей части диска с помощью специальных эндоскопических кусачек, имеющих широкий угол для захвата.

Р. Kambin (1991), анализируя свой опыт проведения эндоскопических вмешательств, выделяет «идеальные показания» для проведения эндоскопической портальной нуклеозтомии. К ним относят:

- 1) наличие монорадикулярной неврологической симптоматики в течение более 6 мес, не поддающейся консервативному лечению;
- 2) положительных симптомов натяжения;
- 3) несеквестрированные грыжи межпозвонковых дисков по данным МРТ или компьютерной томографии.

Противопоказания к операции. Если опустить спорные вопросы о размерах и формах грыж межпозвонковых дисков, при которых противопоказано вмешательство, то



*РГП на ПХВ «Республиканский центр развития здравоохранения»
Министерства здравоохранения Республики Казахстан*

Центр экономики и оценки технологий здравоохранения

Отдел оценки технологий здравоохранения

Номер экспертизы и дата

Страница

№350 от 30.09.2020

13 из 32

Отчет оценки медицинской технологии

большинство авторов едины в том, что эндоскопическая операция противопоказана при синдроме острой компрессии «конского хвоста», грубых двигательных нарушения (парез II–0 степени), смещении грыжи каудально или краниально по отношению к межпозвонковому диску, сопутствующем стенозе позвоночного канала, спондилолистезе, нестабильности позвоночно-двигательного сегмента, остеопорозе позвоночника, коагулопатии, беременности, предшествующих операциях на том же уровне, в том числе папаинизации диска.²⁶

Техника выполнения вмешательства. Положение пациента на операционном столе зависит от выбора методики операции и вида обезболивания: при монопортальной методике возможно положение как на животе (под местной анестезией), так и на боку (как под местной, так и под общей анестезией). При бипортальной методике больного укладывают на живот.

При монопортальной методике под контролем ЭОП из заднебокового доступа специальной иглой пунктируют пораженный диск (место ее введения зависит от массы тела пациента и уровня патологии, обычно оно находится на расстоянии от 9 до 12 см латеральнее задней средней линии). По пункционной игле проводят специальный проводник, затем иглу удаляют. Последовательно, используя специальную систему дилататоров, устанавливают порт. Инструменты устанавливают таким образом, чтобы дистальные их концы рентгенологически (или на КТ) располагались на заднебоковой поверхности межпозвонкового диска, в пределах «треугольной рабочей зоны». Необходимо установить порт параллельно замыкательным пластинам позвонков. Под эндоскопическим и рентгеноскопическим контролем уточняют расположение дистального конца эндоскопа (визуализируется перианнулярная жировая клетчатка. Затем производят фенестрацию в фиброзном кольце диска, после чего с помощью кусачек удаляют пульпозное ядро и грыжу межпозвонкового диска.

Если применяют бипортальную методику, подобным образом устанавливают порты с двух сторон. При этом один порт сначала используют для эндоскопа, а другой — для инструментов. А затем назначение портов меняют для нуклеэктомии под эндоскопическим контролем с другой стороны. Использование эндоскопа с 70° оптикой дает возможность определить степень декомпрессии и оценить качество удаления пульпозной ткани из каудальной части межпозвонкового диска. В месте введения порта накладывают атрауматический шов.

Осложнения, повторные операции. При применении эндоскопической портальной методики в ряде случаев возможны осложнения.

J. Schaffer и P. Kambin (1991) описывают следующие осложнения:

²⁶ http://www.spine.kiev.ua/ru/specialist_b03.html



1. Преходящие парезы и чувствительные нарушения. Возникновение их связывают со спазмом радикулярной артерии, а также с возможной травмой корешков при установке дилататоров. Обычно эти нарушения регрессируют на 2–12-й день после операции.
2. Воспалительные осложнения. Поверхностная раневая инфекция и развитие спондилодисцитов — редкие осложнения. С профилактической целью обычно назначают антибиотики, чаще цефалоспорины.
3. Послеоперационный болевой синдром. В структуре этого осложнения различают два типа послеоперационной боли — псевдоказуалгию (в 2,8% случаев по данным Р. Kambin, 1991) и симпатическую боль (в 5% случаев, по данным того же автора). Полагают, что наиболее вероятной причиной возникновения симпатической боли является проведение манипуляции в непосредственной близости от спинального ганглия и травматизация последнего. Характерным ее признаком является отсроченность (возникает на 4–7 день после операции). Для предупреждения такого болевого синдрома в послеоперационный период назначают стероидные и нестероидные противовоспалительные средства, альфа-адреноблокаторы. Р. Kambin (1991) предлагает дополнительно вводить в перианнулярную и периневральную область (в области фенестрации фиброзного кольца) 1 мл фентанила, разведенного в 3 мл изотонического раствора натрия хлорида.
4. Псоас гематомы (не более чем в 0,02% случаев).
5. Перирадикулярная гематома (не более чем в 0,7% случаев).

Необходимость в реоперациях после неэффективной эндоскопической операции возникает в 2–9% случаев.²⁷

2.5.История создания, различные модели /версии/ модификации.

Первое сообщение о чрескожной нуклеотомии в мировой литературе датируется 1975 г., когда S. Hijikata, M. Iamagishi, T. Nakayama, K. Oomori в статье «Чрескожная нуклеотомия: новый метод лечения поясничных грыж диска» описали первую серию больных, у которых заднебоковым доступом была удалена центральная часть диска. Авторы, используя 5 мм канюлю, проводимую дорсолатеральным подходом, сообщили о 68 % успешных результатов. Через 12 лет, обобщив свой опыт, S. Hijikata доводит число положительных исходов до 72 %.²⁸ В те годы методика не получила широкого распространения из-за недостаточных технических возможностей, отсутствия

²⁷ <https://pubmed.ncbi.nlm.nih.gov/1830052/>

²⁸ <https://pubmed.ncbi.nlm.nih.gov/2910622/>



**РГП на ПХВ «Республиканский центр развития здравоохранения»
Министерства здравоохранения Республики Казахстан**

Центр экономики и оценки технологий здравоохранения

Отдел оценки технологий здравоохранения	<i>Номер экспертизы и дата</i>	<i>Страница</i>
	№350 от 30.09.2020	15 из 32
Отчет оценки медицинской технологии		

визуального контроля проводимых манипуляций, а также ограниченных диагностических возможностей. Тем не менее, принцип механической нуклеэктомии, выполняемой с помощью специальных канюль, постепенно стал использоваться и другими исследователями. Р.Камбин, начал проводить подобные операции в США в начале 80-х годов. Он усовершенствовал методику перкутанной дискэктомии и стал одним из основателей американской школы минимально инвазивной спинальной хирургии.²⁹ В 1983 г. Р. Камбин впервые использовал термин «минимально инвазивное вмешательство» в спинальной хирургии.³⁰

Ранее в 1977 г. швейцарский ортопед Y. Suezawa попытался осуществить эндоскопический контроль за удалением пульпозного ядра в ходе перкутанной заднебоковой нуклеэктомии. Однако качество изображения, получаемого через введенный эндоскоп, было плохое, что значительно ограничивало его использование в ходе операции.³¹

По мнению М. Savitz (1994), J. Schaffer (1996), Р. Kambin (1999), F. Hermantin (1997), эндоскопические спинальные вмешательства до 90-х годов XX ст. не находили широкого применения. Это обусловлено следующими их недостатками:

- недостаточными диагностическими возможностями. Достаточно сложно определить вид и размеры грыжи, степень выраженности сопутствующей патологии (спаечного эпидурита, стеноза позвоночного канала, варикоза эпидуральных вен, спондилоартроза и др.);
- отсутствием медицинского оборудования и инструментария для проведения подобного рода операций;
- небольшим количеством проводимых операций, что не позволяло объективно оценить эффективность вмешательств;
- широким распространением хемонуклеолиза пульпозного ядра межпозвонкового диска как единственной малоинвазивной на то время методики.³²


Таким образом, в те годы эндоскопические спинальные операции выполняли довольно редко, а механическая чрезкожная нуклеэктомия оказалось, малодоступной для практической нейрохирургии. Разработка визуализирующих высокоинформативных диагностических методик (МРТ и КТ) и создание современных высококачественных эндоскопов значительно расширили возможности их использования в спинальной

²⁹ <https://pubmed.ncbi.nlm.nih.gov/9137176/>

³⁰ http://www.practica.ru/media/images/products/2015/04/%D1%81%D0%BF%D0%B8%D0%BD%D0%B0%D0%BB%D0%BA%D0%B0_41-51a.pdf

³¹ <https://pubmed.ncbi.nlm.nih.gov/3381564/>

³² http://www.spine.kiev.ua/ru/specialist_b03.html

	РГП на ПХВ «Республиканский центр развития здравоохранения» Министерства здравоохранения Республики Казахстан	
	Центр экономики и оценки технологий здравоохранения	
Отдел оценки технологий здравоохранения	<i>Номер экспертизы и дата</i>	<i>Страница</i>
	№350 от 30.09.2020	16 из 32
Отчет оценки медицинской технологии		

нейрохирургии. Были разработаны торакоскопические, лапароскопические и ретроперитонеоскопические вмешательства. Методика эндоскопической портальной заднебоковой нуклеотомии стала широко использоваться в практической медицине. В настоящее время эндоскопическая портальная нуклеотомия зарекомендовала себя как эффективная малоинвазивная хирургическая технология лечения больных с патологией межпозвонковых дисков.

2.6. Опыт использования в мире (какие производители).

Данная технология получила широкое применение в Соединенных Штатах Америки. Большинство исследований касательно применения чрескожной портальной эндоскопической нуклеотомии были проведены в период с 1970 до 2000. Данная технология являлась горячим предметом дискуссии в начале 2000-х. Ряд клинических исследований были также проведены в Российской Федерации.

2.7. Опыт использования в Казахстане, кадровый потенциал, материально-техническое обеспечение для внедрения.


В Республике Казахстан данный метод предлагается впервые в нейрохирургической практике. Согласно заявке, стоимость одного пролеченного случая составляет 1 752 165,62 тг. Однако разбор и полный расчет стоимости заявителем представлен не был. Предположительно, данная технология требует закупки эндоскопов и эндоскопических инструментариев, а также возможно потребуются дополнительные затраты на обучения высшего медицинского персонала.

3. Клинический обзор

3.1. Методы, стратегия поиска по клинической эффективности и безопасности

В PubMed по ключевым словам поиска ("percutaneous endoscopic lumbar discectomy"[MeSH Terms] OR "percutaneous endoscopic lumbar discectomy"[All Fields]); ("minimally invasive discectomy"[MeSH Terms] OR "minimally invasive discectomy"[All Fields]); ("laser discectomy"[MeSH Terms] OR "laser discectomy"[All Fields]); ("endoscopic nucleotomia"[MeSH Terms] OR "endoscopic nucleotomia"[All Fields]); ("open discectomy"[MeSH Terms] OR "open discectomy"[All Fields]) с ограничением по типу публикации: систематический обзор, мета-анализ и РКИ за последние 10 лет найдено 60 публикаций, соответствующих критериям поиска. В настоящий обзор были включены результаты 7 исследований, включавших в себя наиболее значимые результаты.

3.2. Результаты по клинической эффективности и безопасности.

	РГП на ПХВ «Республиканский центр развития здравоохранения» Министерства здравоохранения Республики Казахстан	
	Центр экономики и оценки технологий здравоохранения	
Отдел оценки технологий здравоохранения	Номер экспертизы и дата	Страница
	№350 от 30.09.2020	17 из 32
Отчет оценки медицинской технологии		


Минимально инвазивная хирургия (minimally invasive surgery-MIS) vs Открытый метод хирургического удаления (open discectomy- OD)

Akinduro et al. (2017) сравнили пациентов, перенесших открытую операцию (open discectomy- OD), с пациентами, перенесшими минимально инвазивную хирургию (minimally invasive surgery- MIS), включая чрескожную дискэктомию, чрескожную эндоскопическую дискэктомию и тубулярную дискэктомию. В анализ было включено 41 исследование с участием 1813 пациента (1239 OD, 574 MIS). Группа MIS не показала значимых отличий от группы OD по частоте осложнений (MIS: 0,01 vs OS: 0,01, P = 0,971) или повторных операций (OD: 0,04 vs MIS: 0,03; P = 0,382). Наблюдалась повышенная частота неудовлетворенности пациентов согласно критериям Macnab в группе OD по сравнению с группой MIS, но разница была статистически незначимой (OS: 0,14 против MIS: 0,06; P = 0,237). В группе OD была более высокая оценка кровопотери (средняя разница [MD]: 38,6 мл), более длительное время операции (MD: 12,2 минуты), пребывание в больнице (MD: 30,3 часа) и время возвращения к работе (MD: 3,3. недель). В целом если сравнивать MIS с OD, то минимально инвазивные процедуры связаны с аналогичной частотой осложнений и повторных операций, но с меньшими кровопотерями, более коротким временем операции, более коротким пребыванием в больнице и более быстрым возвращением к работе по сравнению с OD.³³ Схожие результаты были получены в ходе обзора Alvi et al. (2018). Авторы пришли к заключению, что методы MIS, а именно тубулярная дискэктомия и чрескожно-эндоскопическая дискэктомия могут использоваться, как безопасная альтернатива открытой дискэктомии.³⁴

Ещё один мета-анализ, включавший 9 РКИ и 1092 пациента, сравнили открытый и эндоскопический подход (endoscopic discectomy- ED). В результате, эндоскопический подход показал значительно более высокий уровень удовлетворенности пациентов (группа ED: 93,21%; группа OD: 86,57%; OR: 2,19; 95% CI: [1,09, 4,40]; P = 0,03), более низкий объем интраоперационной кровопотери (WMD: - 123,71, 95% ДИ: [-173,47, -73,95], P <0,00001) и более короткую продолжительность пребывания в стационаре (WMD: - 2144,45, 95% ДИ: [-239,54, -49,37], P = 0,003). Вдобавок клинические результаты были чуть выше в группе эндоскопического подхода (группа ED: 95,76%; группа OD: 80%; OR: 3,72, 95% ДИ: [0,76, 18,14], P = 0,10). Исходя из существующих результатов,

³³ <https://pubmed.ncbi.nlm.nih.gov/28803171/>

³⁴ <https://www.sciencedirect.com/science/article/abs/pii/S1878875018304297?via%3Dihub>

	РГП на ПХВ «Республиканский центр развития здравоохранения» Министерства здравоохранения Республики Казахстан	
	Центр экономики и оценки технологий здравоохранения	
Отдел оценки технологий здравоохранения	Номер экспертизы и дата	Страница
	№350 от 30.09.2020	18 из 32
Отчет оценки медицинской технологии		

эндоскопический подход может рассматриваться, как достаточная и безопасная альтернатива и дополнение к стандартной открытой дискэктомии.³⁵


Чрескожная эндоскопическая поясничная дискэктомия (percutaneous endoscopic lumbar discectomy- PELD) vs Микрохирургический способ/микродискэктомия (microdiscectomy- MD)

Микрохирургический способ или микродискэктомия (microdiscectomy- MD) считается золотым стандартом лечения грыж поясничного диска. Чрескожная эндоскопическая поясничная дискэктомия (percutaneous endoscopic lumbar discectomy- PELD) также широко используется при данной патологии, так как имеет ряд преимуществ по сравнению с MD, так как несет меньшее повреждение окружающим мышцам и костным структурам, проводится под местной анестезией и не требует длительного восстановления пациента. Целью данного мета-анализа является сравнить хирургические методы, а именно MD и PELD при лечении грыж поясничных дисков среди корейского населения. Было отобрано в общей сложности 7 исследований с участием 1254 пациента. Сравнительное исследование показало, что эндоскопическая дискэктомия поясничного отдела позвоночника показала значительно лучшие результаты, чем микродискэктомия согласно визуально-аналоговой шкале (Visual Analog scale-VAS) (ноги: средняя разница (mean difference- MD)= -0,35; 95% доверительный интервал [ДИ] =-0,61, -0,09; p=0,009; спина: MD=-0,79; 95% доверительный интервал [ДИ] =-1,42, -0,17; p=0,01), индексу инвалидности Освестри (Oswestry Disability Index- ODI) (MD=-2,12; 95% ДИ=-4,25, -0,01; p=0,05), времени операции (MD=-23,06; 95% ДИ=-32,42, -13,70; p <0,00001) и пребывания в стационаре (MD=-4,64; 95% ДИ=-6,37, -2,90; p <0,00001). Не было статистических различий в частоте осложнений (odds ratio OR = 0,72; 95% ДИ = 0,20, 2,62; p = 0,62), частоте рецидивов (OR = 0,83; 95% ДИ = 0,50, 1,38; p = 0,47), а также в частоте повторных операций (OR = 1,45; 95% ДИ = 0,89, 2,35; p = 0,13). Этот мета-анализ показал, что PELD показал значительно лучшие результаты, чем MD по показателям VAS, ODI, времени операции и пребывания в больнице в качестве хирургического лечения грыжи межпозвоночных дисков. Тем не менее, MD также показал хорошие клинические результаты, и поэтому требуются дополнительные рандомизированное контролируемое исследование с большим размером выборки для сравнения этих двух хирургических методов.³⁶

В том же году был проведен ещё один мета-анализ и систематический обзор, сравнивающий эндоскопическую нуклеотомию и микрохирургический метод при грыже

³⁵ <https://link.springer.com/article/10.1007%2Fs00586-015-3776-6>

³⁶ <https://www.ncbi.nlm.nih.gov/pmc/articles/PMC6106715/>

	РГП на ПХВ «Республиканский центр развития здравоохранения» Министерства здравоохранения Республики Казахстан	
	Центр экономики и оценки технологий здравоохранения	
Отдел оценки технологий здравоохранения	Номер экспертизы и дата	Страница
	№350 от 30.09.2020	19 из 32
Отчет оценки медицинской технологии		

поясничного диска. В мета-анализ было включено 9 исследований (из которых 2 РКИ и 7 ретроспективных когортных исследований) с 1585 пациентами. Forest Plot не показал статистически значимых различий между 2 группами по показателям осложнений, рецидивов, повторных вмешательств, оценки по Визуально-аналоговой шкале и индексу инвалидности Освестри. Тем не менее, в группе PELD частота неполной декомпрессии была выше, чем в группе MD. Кроме того, не было обнаружено значительной разницы в длительности проведения операции между 2 группами, но группа PELD ассоциировалась с более коротким пребыванием в стационаре и временем возвращения к работе.³⁷ Данные результаты были подтверждены мета-анализом и систематическим обзором Zhang, B. et.al. (2018), который включал в себя 9 исследований и 1527 пациента. Различий в баллах VAS и ODI, функционального восстановления и частоты осложнений между методами найдено не было. Результаты мета-анализа показали, что существуют значительные различия между двумя группами по продолжительности пребывания в стационаре (MD = - 8,41, 95% ДИ - 10,26, - 6,56; $p < 0,00001$).³⁸

Схожий мета-анализ был проведен в 2016, который сравнил MD и PELD. Полученные результаты показали, что между двумя хирургическими подходами нет различий в клинической эффективности, уровню осложнений и частоте повторных операций, несмотря на то, что хирургическая группа PELD имеет более короткое время операции (MD = -12.83; 95% CI: -24.79 to -0.87; $P = 0.04$) и пребывания в стационаре (MD = -5.49; 95% CI: -8.63 to -2.35; $P = 0.0006$), чем хирургическая группа MD.³⁹

Чрескожная эндоскопическая поясничная дискэктомия (percutaneous endoscopic lumbar discectomy- PELD) vs Лазерная вапоризация

Исследований с высоким уровнем доказательности, сравнивающих лазерную вапоризацию и эндоскопическую нуклеотомию найдено не было. Ретроспективное исследование Lewandrowski et al. (2020) сопоставила эти два метода. Общее количество пациентов - 248 (162 пациента в группе эндоскопии и 86 пациентов в группе лазера). Процент пациентов, оценивающий результат своего лечения, как отличный (Excellent) согласно шкале Макнаб (Macnab) был выше в группе эндоскопии (94/162; 58,0%), чем в группе лазера (38/86; 44,2%). При эндоскопической декомпрессии небольших парацентральных грыж наблюдался статистически значимо более высокий процент результатов «Отличный» и «Хороший» по Макнаб (97,1%; $P < 0,0001$). Выживания

³⁷ <https://pubmed.ncbi.nlm.nih.gov/30205219/>

³⁸ <https://www.ncbi.nlm.nih.gov/pmc/articles/PMC6034279/>

³⁹ <https://www.sciencedirect.com/science/article/pii/S1743919116301479?via%3Dihub>



**РГП на ПХВ «Республиканский центр развития здравоохранения»
Министерства здравоохранения Республики Казахстан**

Центр экономики и оценки технологий здравоохранения

Отдел оценки технологий здравоохранения

Номер экспертизы и дата

Страница

№350 от 30.09.2020

20 из 32

Отчет оценки медицинской технологии

Каплана-Мейера (К-М) показало более длительную медианную выживаемость при положительном результате лечения для пациентов, перенесших визуализированную эндоскопическую дискэктомию (66,0 месяцев), по сравнению со средним временем выживания К-М для чрескожной лазерной вапоризации (17 месяцев) ($P < 0,0001$). В заключении эндоскопическая нуклеотомия при симптоматической грыже межпозвоночного диска является эффективным и длительным хирургическим лечением с хорошей долгосрочной выживаемостью до шести лет. Лазерная вапоризация для того же состояния может дать благоприятные результаты в краткосрочной перспективе. Однако эффект от лечения ухудшается намного быстрее и средняя выживаемость составляет 17 месяцев.⁴⁰

Другое исследование сравнило лазерную вапоризацию с традиционным хирургическим методом. Исследование включало 112 пациента (55 в группе лазера, 57 в группе хирургии). Первичные критерии оценки не показали существенной разницы или клинически значимой разницы между двумя группами при двухлетнем наблюдении. Частота повторных операций составила 21% в хирургической группе, что является относительно высоким показателем, и еще выше - 52% в группе чрескожной лазерной декомпрессии диска. Авторы пришли к выводу, что при двухлетнем наблюдении стратегия чрескожной лазерной декомпрессии диска с последующим хирургическим вмешательством (если необходимо), имела схожие результаты эффективности, как и микрохирургический способ. Однако частота повторных операций в группе чрескожной лазерной декомпрессии диска была выше, чем ожидалось, операции удалось избежать у 48% пациентов, которые изначально были кандидатами на операцию. Чрескожная лазерная декомпрессия диска, как нехирургический метод, могла бы иметь место в арсенале лечения радикулита, вызванного грыжей межпозвоночного диска.⁴¹ Согласно обзору Erbas et al. (2015), PLDD - это безопасная и эффективная процедура лечения, но этот метод не является альтернативой открытой операции.⁴²

Feng et. al. (2017) провели мета-анализ, чтобы сравнить клинические результаты 7 оперативных вмешательств по лечению грыжи межпозвоночных дисков поясницы. Всего в эту статью было включено 29 РКИ, в том числе 3146 участников. Мета-анализ построил иерархию этих 7 вмешательств. Рейтинг степени успешности (success rate) (от лучшей к худшей): чрескожная эндоскопическая дискэктомия (PELD) > стандартная открытая дискэктомия (SOD) > стандартная открытая микрохирургическая дискэктомия (SOMD) >

⁴⁰ <http://jss.amegroups.com/article/view/4752/html>

⁴¹ https://journals.sagepub.com/doi/10.1177/1591019917699981?url_ver=Z39.88-2003&rfr_id=ori:rid:crossref.org&rfr_dat=cr_pub%20%20pubmed

⁴² <https://pubmed.ncbi.nlm.nih.gov/26442543/>



**РГП на ПХВ «Республиканский центр развития здравоохранения»
Министерства здравоохранения Республики Казахстан**

Центр экономики и оценки технологий здравоохранения

Отдел оценки технологий здравоохранения	<i>Номер экспертизы и дата</i>	<i>Страница</i>
	№350 от 30.09.2020	21 из 32

Отчет оценки медицинской технологии

хемонуклеолиз (CN) > микроэндоскопическая дискэктомия (MED) > чрескожная лазерная декомпрессия дисков (PLDD) > автоматическая перкутанная дискэктомия (APLD). Рейтинг частоты осложнения (от лучшего к худшему): PELD > SOMD > SOD > MED > PLDD > CN > APLD. Рейтинг повторных вмешательств (от лучшего к худшему): SOMD > SOD > MED > PLDD > PELD > CN > APLD. Этот мета-анализ доказывает, что PELD может быть лучшим выбором, который увеличит процент успеха и снизит процент осложнений, в то же время, SOMD мог бы быть лучшим выбором, который оказался лучшим в рейтинге повторных вмешательств.⁴³

Chen et al. (2019) провели сетевой мета-анализ, целью которого было сравнить частоту осложнений при микродискэктомии/микрохирургическом способе, чрескожной лазерной декомпрессии дисков (PLDD), чрескожной эндоскопической поясничной дискэктомии (PELD), микроэндоскопической дискэктомии (MED) и тубулярной дискэктомии при симптоматической грыже диска поясничного отдела позвоночника. Общая частота осложнений, частота осложнений согласно модифицированной классификации Clavien–Dindo, а также частота повторных вмешательств рассматривались в качестве основных результатов. Поверхность под кривой совокупного ранжирования (SUCRA) использовалась для построения ранга. Всего в данный мета-анализ было включено 18 РКИ с 2273 пациентами. Результаты показали, что значительных различий в любом из парных сравнений выявлено не было. У PELD (SUCRA: 0,856) был самый низкий показатель по общей частоте осложнений. Микрохирургический способ / микродискэктомия (SUCRA: 0,599) и PELD (SUCRA: 0,939) оказались самыми низкими по частоте интраоперационных и послеоперационных осложнений, соответственно. Что касается модифицированной классификации Clavien – Dindo, PELD (SUCRA:0,803), MED (SUCRA: 0,730) и PLDD (SUCRA: 0,605) оказались самыми низкими по частоте возникновения осложнений I, II и III типов соответственно. Тубулярная дискэктомия (SUCRA: 0,699) оказалась самой низкой по частоте повторных операций. Авторы пришли к заключению, что микродискэктомия и PELD являются самыми безопасными процедурами для грыж межпозвоночных дисков с минимальными интраоперационными и послеоперационными осложнениями, соответственно. PELD, MED и PLDD - самые безопасные процедуры с точки зрения минимальной частоты осложнений, требующих консервативных, фармакологических и хирургических вмешательств, соответственно.⁴⁴

⁴³ <https://www.painphysicianjournal.com/current/pdf?article=NDYxNg%3D%3D&journal=107>

⁴⁴ <https://pubmed.ncbi.nlm.nih.gov/31529215/>



**РГП на ПХВ «Республиканский центр развития здравоохранения»
Министерства здравоохранения Республики Казахстан**

Центр экономики и оценки технологий здравоохранения

Отдел оценки технологий здравоохранения

Номер экспертизы и дата

Страница

№350 от 30.09.2020

22 из 32

Отчет оценки медицинской технологии

Безопасность

Чрескожная эндоскопическая дискэктомия поясницы (PELD) является минимально инвазивной операцией по лечению грыжи поясничного диска с меньшим разрезом, уменьшенным повреждением мягких тканей, более быстрым восстановлением и меньшим количеством послеоперационных осложнений. Однако некоторые исследования показали, что рецидивов после PELD больше, чем после OLD. Yin S. et. al. (2018) провели мета-анализ, чтобы изучить эпидемиологическую распространенность рецидивирующей грыжи у пациентов после PELD и проанализировать потенциально связанные с этим факторы риска. Результаты показали, что общая распространенность рецидивирующей грыжи 3,6% (95% ДИ 3,0-4,3%). Пациенты старше (≥ 50 лет) и с индексом массы тела (ИМТ) (≥ 25) были более склонны к рецидивам по сравнению с более молодым возрастом (4,3% vs 2,7%) и нормальным показателем индекса массы тела (ИМТ) (4,8% vs 1,5%). В большинстве случаев рецидивирующая грыжа произошла в течение 6 месяцев после операции (что составляет 61,7%). Таким образом, PELD ассоциируется с определенной частотой рецидивов (3,6%), которые обычно происходят в течение 6 месяцев после операции. Возраст (≥ 50 лет), ожирение (ИМТ ≥ 25) могут быть независимым фактором риска рецидива.⁴⁵

Ran et al. (2014) провели рандомизированное исследование, чтобы сравнить дооперационную и послеоперационную кровопотерю и размеры ран пациентов в группе PELD и OLD. У пациентов в группе PELD было меньше кровопотери ($p < 0,01$), меньше часов госпитализации ($p < 0,01$) и меньше хирургических ран ($p < 0,01$), чем у пациентов, перенесших традиционную операцию по удалению грыжи. По оценке MacNab, уровень удовлетворенности был выше 90% в обеих группах после операции в течение шести месяцев. Существенной разницы в индексе боли между двумя группами не было ($p > 0.05$).⁴⁶

4. Экономический обзор

4.1. Методы, стратегия поиска по экономической эффективности

В PubMed, по ключевым словам, поиска ("percutaneous lumbar discectomy "[All Fields] AND "Cost effectiveness"[All Fields])) или ("percutaneous endoscopic lumbar discectomy "[All Fields] AND "Cost"[All Fields])) без ограничений по типу публикации.

⁴⁵ <https://www.painphysicianjournal.com/current/pdf?article=NTMwMw%3D%3D&journal=112>

⁴⁶ <https://pubmed.ncbi.nlm.nih.gov/24583364/>



**РГП на ПХВ «Республиканский центр развития здравоохранения»
Министерства здравоохранения Республики Казахстан**

Центр экономики и оценки технологий здравоохранения

Отдел оценки технологий здравоохранения

Номер экспертизы и дата

Страница

№350 от 30.09.2020

23 из 32

Отчет оценки медицинской технологии

4.2. Результаты по экономической эффективности (опубликованные экономические оценки, экономические расчеты с учетом данных Казахстана, стоимость существующих методов в Казахстане).

Choi, K.C (2019) провели анализ, чтобы оценить экономическую эффективность четырех хирургических методов лечения грыжи межпозвоночных дисков: микрохирургический способ (MD), трансфораминальная эндоскопическая поясничная дискэктомия (TELD), интерламинарная эндоскопическая дискэктомия поясницы (IELD) и односторонняя двухпортальная эндоскопическая дискэктомия (UBED). В общей сложности пятьсот шестьдесят пять пациентов в возрасте 20-60 лет, которым была проведена одно из выше указанных хирургических вмешательств включены в исследование. Затраты на технологию состояли из прямых (начиная с операционного периода и заканчивая последующим 1 годом) и косвенных расходов (затраты, понесенные в связи с потерей трудоспособности). Сто пятьдесят семь пациента прошли TELD, 132 - IELD, 140 - UBED, и 136 микрохирургическое вмешательство. Прямые расходы на TELD, IELD, UBED и MD составили $\$3,452.2 \pm 1.211.5$, $\$3.907.3 \pm 895.3$, $\$4.049.2 \pm 1.134.6$ и $\$4.302.1 \pm 1.028.9$, соответственно ($p < .01$). Косвенные расходы TELD, IELD, UBED и микрохирургии составили $\$574.5 \pm 495.9$, $\$587.8 \pm 488.3$, $\$647.4 \pm 455.6$, и 759.7 ± 491.7 , соответственно ($p < .01$). Годовой прирост QALY при TELD- 0.208, 0,211- IELD, 0,194- UBED и 0,186- микрохирургия. ICER (стоимость/качество) был самым высоким для микрохирургического вмешательства ($\$34,840.4 \pm 25,477.9$, $p < .01$). По сравнению с микрохирургией, эндоскопический способ сэкономил дополнительную чистую сумму в 8064 долларов на 1 QALY ($p < .01$). Существенной разницы в ICER между тремя эндоскопическими методами обнаружено не было. Авторы пришли к заключению, что эндоскопический метод является экономически эффективным по сравнению с микрохирургическим способом.

Стоимость одного пролеченного случая с помощью эндоскопической нуклеотомии- 1 752 165,62 тг. Согласно данным «Республиканского центра электронного здравоохранения» Министерства здравоохранения Республики Казахстан примерно 61 824 человек в Казахстане страдают от дегенеративных заболеваний межпозвоночных дисков. Регресс грыжи межпозвоночного диска может возникнуть примерно у 90% людей в результате безоперационного ухода или консервативного лечения в течение 12 недель после появления симптомов.⁴⁷ Таким образом, предполагается, что хирургическое лечение дискогенной болезни показано у 10% больных. Следовательно, проведение чрескожной портальной эндоскопической нуклеотомии для 6 182 человек обойдется в 10 831 887 862,84тг.

⁴⁷ <https://pubmed.ncbi.nlm.nih.gov/25300379/>



**РГП на ПХВ «Республиканский центр развития здравоохранения»
Министерства здравоохранения Республики Казахстан**

Центр экономики и оценки технологий здравоохранения

Отдел оценки технологий здравоохранения

Номер экспертизы и дата

Страница

№350 от 30.09.2020

24 из 32

Отчет оценки медицинской технологии

№	Наименование МЭТ	Прямые затраты, тенге					Накладные расходы (косвенные затраты)		Стоимость МЭТ на один пролеченный случай, тенге**
		Заработная плата	Налог и другие обязательные платежи в бюджет	Питание	Лекарственные средства и изделия медицинского назначения	Медицинские услуги	%	тенге	
1	2	3	4	5	6	7	8	9	10
1	Чрескожная портальная эндоскопическая нуклеотомия.	226 064,15	23 849,77	14 457,54	773 497,23	632 100,00	36,36 %	82 196,93	1 752 165,62

Таблица 1. Затраты на технологию

Альтернативными технологиями являются лазерная вапоризация межпозвоночных дисков и микрохирургическое удаление грыжи дисков, как указано в заявке. Согласно Приказу Министра здравоохранения Республики Казахстан от 5 сентября 2018 года № ҚР ДСМ-10 (Зарегистрирован в Министерстве юстиции Республики Казахстан 7 сентября 2018 года № 17353.), стоимость «Другой деструкции межпозвоночного диска (лазерная вапоризация)» и «Иссечения грыжи межпозвоночного диска» составляет 306 978,70 тг (Стационарная помощь) и 153 489,35 тг (Стационарозамещающая помощь). Стоимость «Иссечение или деструкция межпозвоночного диска, неуточненная» и «Иссечение межпозвоночного диска» составляет 263 837,62 тг (Стационарная помощь) и 197 878,21 тг (Стационарозамещающая помощь). Таким образом, проведение лазерной вапоризации или иссечения грыжи для 6 182 пациента обойдется в 1 897 742 323,4тг (стационарная помощь), а иссечение или деструкция межпозвоночного диска в 1 631 044 166,84тг (стационарная помощь). При этом, в приказе не прописан способ иссечения, открытый или



**РГП на ПХВ «Республиканский центр развития здравоохранения»
Министерства здравоохранения Республики Казахстан**

Центр экономики и оценки технологий здравоохранения

Отдел оценки технологий здравоохранения

Номер экспертизы и дата

Страница

№350 от 30.09.2020

25 из 32

Отчет оценки медицинской технологии

микрохирургический способ. По этой причине, не представляется возможным сравнить экономическую эффективность методов, но предполагается, что метод PELD будет экономически эффективным при пересмотре тарифа в сторону снижения.

5. Важность для системы здравоохранения (психологические, социальные и этические аспекты; организационные и профессиональные последствия; экономические последствия: последствия для ресурсов, анализ влияния на бюджет)


- Заявляемая технология позволит улучшить качества жизни пациентов с дегенеративно-дистрофическими заболеваниями пояснично-крестцового отдела позвоночника,
- Минимальное повреждение прилегающих структур – кости, связки или спинальный канал,
- После вмешательства практически нет риска рубцевания,
- Проводится под местной анестезией,
- Не требует длительной госпитализации. Снижает нагрузку на стационарные больницы,
- Преимущество для пациента – быстрое восстановление и реабилитация.

Заявителем не представлены аспекты касательно косвенных и социальных издержек процедуры.

Согласно заявке, целевой популяцией для эндоскопической нуклеотомии являются пациенты с дегенеративно-дистрофическими заболеваниями пояснично-крестцового отдела позвоночника. Согласно данным «Республиканского центра электронного здравоохранения» Министерства здравоохранения Республики Казахстан примерно 61 824 человек в Казахстане страдают от дегенеративных заболеваний межпозвоночных дисков. Стоимость одного пролеченного случая составляет 1 752 165,62 тг. Проведение чрескожной портальной эндоскопической нуклеотомии для 61 824 человек обойдется в 108 325 887 290,88 тг. Вдобавок данная технология требует закупа эндоскопов и эндоскопических инструментариив, а также возможно потребуются дополнительные затраты на обучения высшего медицинского персонала.

6. Обсуждение (краткое изложение результатов, обсуждение релевантности, ограничения исследования)

Минимально инвазивные процедуры (MIS) имеют аналогичную частоту осложнений и повторных операций, но с меньшими кровопотерями, более коротким временем операции, более коротким пребыванием в стационаре и более быстрым возвращением к работе по сравнению с открытым хирургическим методом (OD) согласно

	РГП на ПХВ «Республиканский центр развития здравоохранения» Министерства здравоохранения Республики Казахстан	
Центр экономики и оценки технологий здравоохранения		
Отдел оценки технологий здравоохранения	<i>Номер экспертизы и дата</i>	<i>Страница</i>
	№350 от 30.09.2020	26 из 32
Отчет оценки медицинской технологии		

исследованиям Akinduro et al. (2017), Alvi et al. (2018) и Cong et al. (2015). Сравнительное исследование Kim et al. (2018) выявило, что эндоскопическая дискэктомия поясничного отдела позвоночника показала значительно лучшие результаты, чем микрохирургический способ удаления грыжи согласно визуально-аналоговой шкале (Visual Analog scale-VAS) (ноги: средняя разница (mean difference- MD)= -0,35; 95% доверительный интервал [ДИ] =-0,61, -0,09; p=0,009; спина: MD=-0,79; 95% доверительный интервал [ДИ] =-1,42, -0,17; p=0,01), индексу инвалидности Освестри (Oswestry Disability Index- ODI) (MD=-2,12; 95% ДИ=-4,25, -0,01; p=0,05), времени операции (MD=-23,06; 95% ДИ=-32,42, -13,70; p <0,00001) и пребывания в стационаре (MD=-4,64; 95% ДИ=-6,37, -2,90; p <0,00001). Однако результаты, полученные в ходе исследования Zhang et al.(2018) отличались. Данный мета-анализ не выявил статистически значимых различий между 2 группами по показателям частоты осложнений, рецидивов, повторных вмешательств, оценки VAS и ODI. Тем не менее, в группе PELD частота неполной декомпрессии была выше, чем в группе MD. Кроме того, не было обнаружено значительной разницы в длительности проведения операций между 2 группами, но группа PELD ассоциировалась с более коротким пребыванием в стационаре и временем возвращения к работе. Мета-анализ Ruan et al.(2016) также подтвердил, что между двумя хирургическими подходами нет различий в клинической эффективности, уровню осложнений и частоте повторных операций, несмотря на то, что хирургическая группа PELD имеет более короткое время операции (MD = -12.83; 95% CI: -24.79 to -0.87; P = 0.04) и пребывания в стационаре (MD = -5.49; 95% CI: -8.63 to -2.35; P = 0.0006), чем микрохирургический способ лечения.

Исследований с высоким уровнем доказательности, сравнивающих лазерную вапоризацию и эндоскопическую нуклеотомию найдено не было. Ретроспективное исследование Lewandrowski et al. (2020) показала, что медианная выживаемость при положительном результате лечения для пациентов, перенесших эндоскопическую дискэктомию 66,0 месяцев, в то время как для чрескожной лазерной вапоризации 17 месяцев (P <0,0001). В целом лазерная вапоризация может дать благоприятные результаты в краткосрочной перспективе, но эффект от лечения ухудшается намного быстрее. Другое исследование сравнило лазерную вапоризацию с традиционным микрохирургическим методом. Авторы пришли к выводу, что при двухлетнем наблюдении стратегия чрескожной лазерной декомпрессии диска имела схожие результаты эффективности, как и микрохирургический способ. Однако частота повторных операций в группе чрескожной лазерной декомпрессии диска была очень высокой (52%), чем в группе хирургического вмешательства (21%). Обзор Erbas et al. (2015) заявил, что PLDD - это безопасная и эффективная процедура лечения, но этот метод не является альтернативой открытой операции.



**РГП на ПХВ «Республиканский центр развития здравоохранения»
Министерства здравоохранения Республики Казахстан**

Центр экономики и оценки технологий здравоохранения

Отдел оценки технологий здравоохранения	<i>Номер экспертизы и дата</i>	<i>Страница</i>
	№350 от 30.09.2020	27 из 32

Отчет оценки медицинской технологии

Feng et. al. (2017) провели мета-анализ, который сравнил клинические результаты 7 оперативных вмешательств по лечению грыж межпозвонковых дисков поясницы. Рейтинг степени успешности (от лучшей к худшей): PELD > открытая дискэктомия (OD) > микрохирургическая дискэктомия (MD) > микроэндоскопическая дискэктомия (MED) > лазерная декомпрессия дисков (PLDD). Рейтинг частоты осложнения (от лучшего к худшему): PELD > MD > OD > MED > PLDD. Рейтинг повторных вмешательств (от лучшего к худшему): MD > OD > MED > PLDD > PELD. Этот мета-анализ доказывает, что PELD может быть лучшим выбором, который увеличит процент успеха и снизит процент осложнений, в то же время, MD лучший выбор в рейтинге повторных вмешательств. Chen et al. (2019) составили рейтинг, который сравнил частоту осложнений при MD, PLDD, PELD и MED. Результаты показали, что значительных различий в любом из парных сравнений выявлено не было. У PELD (SUCRA: 0,856) был самый низкий показатель по общей частоте осложнений. Микрохирургический способ / микродискэктомия (SUCRA: 0,599) и PELD (SUCRA: 0,939) оказались самыми низкими по частоте интраоперационных и послеоперационных осложнений, соответственно. Что касается модифицированной классификации Clavien – Dindo, PELD (SUCRA:0,803), MED (SUCRA: 0,730) и PLDD (SUCRA: 0,605) оказались самыми низкими по частоте возникновения осложнений I, II и III типов соответственно. Авторы пришли к заключению, что микродискэктомия и PELD являются самыми безопасными процедурами для грыж межпозвоночных дисков с минимальными интраоперационными и послеоперационными осложнениями, соответственно.


Касательно безопасности, мета-анализ Yin S. et. al. (2018) показал, что процент рецидивов при нуклеотомии составляет 3,6% и обычно рецидив происходит в течение первых 6 месяцев после операции. Рандомизированное исследование Pan et al. (2014) считают, что кровопотери и размеры ран пациентов в группе эндоскопической нуклеотомии меньше, чем у пациентов в группе микрохирургического вмешательства.

Доказательная база, используемых публикаций: 5 исследования имели уровень доказательности А, 6 исследования уровень доказательности В и 3 исследование уровень доказательности С. Главным ограничением в мета-анализах было то, что они в основном включали не рандомизированные исследования со значительной гетерогенностью.

7. Выводы, преимущества и недостатки метода

Преимущества:

- Заявляемая технология позволит улучшить качества жизни пациентов с дегенеративно-дистрофическими заболеваниями пояснично-крестцового отдела позвоночника,

	РГП на ПХВ «Республиканский центр развития здравоохранения» Министерства здравоохранения Республики Казахстан	
	Центр экономики и оценки технологий здравоохранения	
Отдел оценки технологий здравоохранения	<i>Номер экспертизы и дата</i>	<i>Страница</i>
	№350 от 30.09.2020	28 из 32
Отчет оценки медицинской технологии		

- Минимальное повреждение прилегающих структур – кости, связки или спинальный канал,
- После вмешательства практически нет риска рубцевания,
- Не требует длительной госпитализации. Снижает нагрузку на стационарные больницы,
- Преимущество для пациента – быстрое восстановление и реабилитация.

Недостатки:

- Возможность развития воспалительных осложнений и послеоперационного болевого синдрома
- Неполная декомпрессия межпозвоночных дисков
- Необходимость достаточного опыта и квалификации,

8. Приложения (список литературы, таблицы, рисунки)

Akinduro, O. O., Kerezoudis, P., Alvi, M. A., Yoon, J. W., Eluchie, J., Murad, M. H., ... Bydon, M. (2017). *Open Versus Minimally Invasive Surgery for Extraforaminal Lumbar Disk Herniation: A Systematic Review and Meta-Analysis. World Neurosurgery, 108, 924–938.e3.* doi:10.1016/j.wneu.2017.08.025

Alvi, M. A., Kerezoudis, P., Wahood, W., Goyal, A., & Bydon, M. (2018). *Operative Approaches for Lumbar Disc Herniation: A Systematic Review and Multiple Treatment Meta-Analysis of Conventional and Minimally Invasive Surgeries. World Neurosurgery, 114, 391–407.e2.* doi:10.1016/j.wneu.2018.02.156

Brouwer, P. A., Brand, R., van den Akker-van Marle, M. E., Jacobs, W. C., Schenk, B., van den Berg-Huijsmans, A. A., ... Peul, W. C. (2017). *Percutaneous laser disc decompression versus conventional microdiscectomy for patients with sciatica: Two-year results of a randomised controlled trial. Interventional Neuroradiology, 23(3), 313–324.* doi:10.1177/1591019917699981

Chen, X., Chamoli, U., Lapkin, S., Castillo, J. V., & Diwan, A. D. (2019). *Complication rates of different discectomy techniques for the treatment of lumbar disc herniation: a network meta-analysis. European Spine Journal. doi:10.1007/s00586-019-06142-7*

Cong, L., Zhu, Y., & Tu, G. (2015). *A meta-analysis of endoscopic discectomy versus open discectomy for symptomatic lumbar disk herniation. European Spine Journal, 25(1), 134–143.* doi:10.1007/s00586-015-3776-6



**РГП на ПХВ «Республиканский центр развития здравоохранения»
Министерства здравоохранения Республики Казахстан**

Центр экономики и оценки технологий здравоохранения

Отдел оценки технологий здравоохранения

Номер экспертизы и дата

Страница

№350 от 30.09.2020

29 из 32

Отчет оценки медицинской технологии

Dydyk, A., Massa, R., & Mesfin, F. (2020). *Disc Herniation*. Ncbi.nlm.nih.gov. Retrieved 22 July 2020, from <https://www.ncbi.nlm.nih.gov/books/NBK441822/#:~:text=to%20local%20inflammation.-.Epidemiology,1%2D3%20percent%20of%20patients.>

Erbas, Y., Pusat, S., & Erdogan, E. (2015). Percutaneous laser disc decompression: retrospective analysis of 197 cases and review of the literature. *Turkish Neurosurgery*. <https://doi.org/10.5137/1019-5149.jtn.14692-15.2>

Feng F, Xu Q, Yan F, et al. (2017). Comparison of 7 Surgical Interventions for Lumbar Disc Herniation: A Network Meta-analysis. *Pain Physician*. 20(6):E863-E871.

HIJIKATA, S. (1989). Percutaneous Nucleotomy. *Clinical Orthopaedics And Related Research*, 238, 9-23. <https://doi.org/10.1097/00003086-198901000-00003>

Jordon, J., Konstantinou, K., & O'Dowd, J. (2020). *Herniated lumbar disc*. Ncbi.nlm.nih.gov. Retrieved 15 July 2020, from <https://www.ncbi.nlm.nih.gov/pmc/articles/PMC2907819/pdf/2009-1118.pdf>.


Kambin, P., & Zhou, L. (1997). Arthroscopic Discectomy of the Lumbar Spine. *Clinical Orthopaedics And Related Research*, 337, 49-57. <https://doi.org/10.1097/00003086-199704000-00007>

Kambin P. Arthroscopic Microdiscectomy. — 1991. — Urban a.Schwarzenberg, Baltimore. — 264 p

Kim, M., Lee, S., Kim, H., Park, S., Shim, S., & Lim, D. (2018). A Comparison of Percutaneous Endoscopic Lumbar Discectomy and Open Lumbar Microdiscectomy for Lumbar Disc Herniation in the Korean: A Meta-Analysis. *Biomed Research International*, 2018, 1-8. <https://doi.org/10.1155/2018/9073460>

Lewandrowski, K.-U., de Carvalho, P. S. T., Calderaro, A. L., Santos, T. S. dos, de Lima e Silva, M. S., de Carvalho Jr, P., & Yeung, A. (2020). *Outcomes with transforaminal endoscopic versus percutaneous laser decompression for contained lumbar herniated disc: a survival analysis of treatment benefit*. *Journal of Spine Surgery*, 6(S1), S84–S99. doi:10.21037/jss.2019.09.13

L.D. Sak, E.H. Zubairov, A.I. Kozel. (2004). Transcutaneous Endoscopic Nucleotomy of Lower Lumbar Discs: Literature Review

	РГП на ПХВ «Республиканский центр развития здравоохранения» Министерства здравоохранения Республики Казахстан	
Центр экономики и оценки технологий здравоохранения		
Отдел оценки технологий здравоохранения	Номер экспертизы и дата	Страница
	№350 от 30.09.2020	30 из 32
Отчет оценки медицинской технологии		

Mirkovic S.R., Schwartz D.G., Glazier K.D. Anatomic considerations in lumbar posterolateral percutaneous procedures // *Spine*. — 1995. — Vol.20. — P.1965–1971.

Qin, R., Liu, B., Hao, J., Zhou, P., Yao, Y., Zhang, F., & Chen, X. (2018). *Percutaneous endoscopic lumbar discectomy versus posterior open lumbar microdiscectomy for the treatment of symptomatic lumbar disc herniation: a systemic review and meta-analysis*. *World Neurosurgery*. doi:10.1016/j.wneu.2018.08.236

Pan, L., Zhang, P., & Yin, Q. (2014). *Comparison of tissue damages caused by endoscopic lumbar discectomy and traditional lumbar discectomy: A randomised controlled trial*. *International Journal of Surgery*, 12(5), 534–537. doi:10.1016/j.ijso.2014.02.015

Pearson, A. M., & Lurie, J. D. (2014). Surgical versus nonoperative treatment: how do we choose the right approach to lumbar disk herniation? *Pain Management*, 4(4), 247–249. doi:10.2217/pmt.14.28

Ravindra, V. M., Senglaub, S. S., Rattani, A., Dewan, M. C., Härtl, R., Bisson, E., ... Shrime, M. G. (2018). Degenerative Lumbar Spine Disease: Estimating Global Incidence and Worldwide Volume. *Global Spine Journal*, 219256821877076. doi:10.1177/2192568218770769

Ruan, W., Feng, F., Liu, Z., Xie, J., Cai, L., & Ping, A. (2016). Comparison of percutaneous endoscopic lumbar discectomy versus open lumbar microdiscectomy for lumbar disc herniation: A meta-analysis. *International Journal of Surgery*, 31, 86-92. <https://doi.org/10.1016/j.ijso.2016.05.061>

Schaffer J.L., Kambin P. Percutaneous posterolateral lumbar discectomy and decompression with a 6.9-millimeter cannula. Analysis of operative failures and complications // *J. Bone Joint Surg. (Am.)*. — 1991. — Vol.73. — P.822–831.

Suezawa, Y., & Schreiber, A. (2008). Perkutane Nukleotomie mit Diskoskopie. *Zeitschrift Für Orthopädie Und Ihre Grenzgebiete*, 126(01), 1-7. <https://doi.org/10.1055/s-2008-1044858>

Yin S, Du H, Yang W, Duan C, Feng C, Tao H. (2018) Prevalence of Recurrent Herniation Following Percutaneous Endoscopic Lumbar Discectomy: A Meta-Analysis. *Pain Physician*. 21(4):337-350.

Zhang, B., Liu, S., Liu, J., Yu, B., Guo, W., Li, Y., ... Feng, S. (2018). *Transforaminal endoscopic discectomy versus conventional microdiscectomy for lumbar disc herniation: a systematic review and meta-analysis*. *Journal of Orthopaedic Surgery and Research*, 13(1). doi:10.1186/s13018-018-0868-0



**РГП на ПХВ «Республиканский центр развития здравоохранения»
Министерства здравоохранения Республики Казахстан**

Центр экономики и оценки технологий здравоохранения

Отдел оценки технологий здравоохранения

Номер экспертизы и дата

Страница

№350 от 30.09.2020

31 из 32

Отчет оценки медицинской технологии

Воронина, Д. (2018). *Общая магнитотерапия в реабилитации пациентов после оперативного лечения грыж межпозвонковых дисков пояснично-крестцового отдела позвоночника.* Rsmu.ru. Retrieved 22 July 2020, from http://rsmu.ru/fileadmin/rsmu/img/about_rsmu/disser/7/d_voronina_dd.pdf.

Дикуль, В. (2020). *Спинальный стеноз - лечение, симптомы, причины, диагностика | Центр Дикуля.* Dikul.net. Retrieved 21 July 2020, from <https://www.dikul.net/wiki/spinalnyj-stenoz/>.

Европейское региональное бюро. Всемирная организация здравоохранения. (2020). Retrieved 22 July 2020, from <https://www.who.int/about/regions/euro/ru/>.

Комитет Статистики Республики Казахстан. Stat.gov.kz. (2020). Retrieved 22 July 2020, from <https://stat.gov.kz/>.

Компрессионная миелопатия: причины, симптомы, диагностика, лечение, профилактика. Med.obozrevatel.com. (2020). Retrieved 21 July 2020, from <https://med.obozrevatel.com/bolezni/kompressionnaya-mielopatiya.htm>.

Миелопатия: симптомы, диагностика и лечение - Клиника Аксимед. Aksimed.ua. (2020). Retrieved 21 July 2020, from <https://aksimed.ua/mielopatiya-simptomyi-prichinyi-prognoz>.

Миелопатия. Spinedoctormiami.com. (2020). Retrieved 21 July 2020, from <https://spinedoctormiami.com/ru/multilevel-complex-front-and-back-spinal-fusion-for-deformity/spinesurgeonmiamivideotestimonial35/>.

Минимально инвазивное хирургическое лечение дегенеративного поражения поясничных межпозвонковых дисков. Practica.ru. Retrieved 20 July 2020, from http://www.practica.ru/media/images/products/2015/04/%D1%81%D0%BF%D0%B8%D0%BD%D0%B0%D0%BB%D0%BA%D0%B0_41-51a.pdf.

Поражения межпозвоночных дисков. Gkb57.ru. (2020). Retrieved 21 July 2020, from <https://gkb57.ru/illness/47/>.

Радикулит (радикулопатия пояснично-крестцового отдела позвоночника), виды радикулита, диагностика и лечение в Москве | ФНКЦ ФМБА России. Fnkc-fmba.ru. (2020). Retrieved 21 July 2020, from <https://fnkc-fmba.ru/zabolevaniya/radikulopatiya-poyasnichno-kresttsovogo-otdela-pozvonochnika/>.



**РГП на ПХВ «Республиканский центр развития здравоохранения»
Министерства здравоохранения Республики Казахстан**

Центр экономики и оценки технологий здравоохранения

Отдел оценки технологий здравоохранения	Номер экспертизы и дата	Страница
	№350 от 30.09.2020	32 из 32

Отчет оценки медицинской технологии

Радикулопатия - Неврология с мануальной терапией - Отделения - Поликлиника на Грохольском переулке. Pudp.ru. (2020). Retrieved 21 July 2020, from http://pudp.ru/neurology_manual_radikulopatia.

Сабарини, М., Райхельт, Г., & Авиценны, К. (2020). Износ межпозвоночных дисков (дегенерация). Avicenna-klinik.com. Retrieved 21 July 2020, from <https://avicenna-klinik.com/ru/zabolevanija-pozvonochnika/iznos-mezhpозvonochnykh-diskov-degeneracija/>.

Стеноз позвоночного канала - цены на лечение, симптомы и диагностика стеноза позвоночного канала в «СМ-Клиника». Smclinic.ru. (2020). Retrieved 21 July 2020, from <https://www.smclinic.ru/diseases/s/stenoz-pozvonochnogo-kanala/>.

Спинальный стеноз: причины, симптомы, диагностика, лечение | центр «Меддиагностика». центр «Меддиагностика». (2020). Retrieved 21 July 2020, from <https://www.meddiagnostica.com.ua/zabolevaniya/spinalnyj-stenoz/>.

Тюрников В.М., (2008). Дегенеративно-дистрофические поражения позвоночника: диагностика, клиника и лечение. Rmj.ru. Retrieved 22 July 2020, from https://www.rmj.ru/articles/nevrologiya/Degenerativnodistroficheskie_porazheniya_pozvonochnika_diagnostika_klinika_i_lechenie/#ixzz6SvAknsoс

Эндоскопическая поясничная микродискэктомия. Spine.kiev.ua. Retrieved 20 July 2020, from http://www.spine.kiev.ua/ru/specialist_b03.html.

**Ведущий специалист
отдела ОТЗ ЦЭиОТЗ**

Кусманова А.Ж.

Главный специалист отдела ОТЗ ЦЭиОТЗ

Салпынов Ж.Л.

Начальник отдела ОТЗ ЦЭиОТЗ

Жолдасов З.К.

Руководитель ЦЭиОТЗ

Табаров А.Б.